

# Técnica de expansión de cresta estrecha

## *Surgical alternatives for the expansion of narrow crest*

### RESUMEN

El objetivo del presente artículo es presentar las diferentes alternativas quirúrgicas para la expansión de crestas óseas estrechas, así como hacer constar de la importancia que supone, bajo nuestra experiencia clínica, la conservación del espacio biológico periimplantario, requisito imprescindible para poder ofrecer a nuestros pacientes un tratamiento altamente predecible a lo largo de los años.

**Palabras clave:** Técnica de expansión crestal. Expandores roscados. Corticotomía. Sellado biológico. Espacio biológico periimplantarios. Predictibilidad.

### ABSTRACT

The aim of the present article is to show the different surgical alternatives for the expansion of narrow crest, as well as evidence the importance that entails, under our clinical experience, the conservation of the biological space around implant, essential requirement to be able to offer our patients a highly predictable treatment through the years.

**Key words:** Expander crest technique. Screwing expanders. Corticotomy. Biological space around implant. Predictable treatment.

### INTRODUCCIÓN

Las técnicas de colocación de implantes han evolucionado rápidamente en la última década, lo que nos permite afrontar mejor los casos en los que antes no era aconsejada la colocación de implantes<sup>1</sup>.

Cuando la anchura ósea no cumple los requisitos mínimos exigidos, las técnicas

de expansión crestal son indispensables para la ubicación de fijaciones con precisión.

Existen otras técnicas como la regeneración tisular, o el injerto de hueso, que pueden solucionar la problemática del hueso estrecho. Ambas soluciones están siendo muy utilizadas actualmente, y pueden combinarse entre sí<sup>2-4</sup>.



Dr. Alejandro Padrós Fradera<sup>1</sup>  
Dr. Enric Pedemonte Roma<sup>1</sup>  
Dr. Esteban Padullés i Roig<sup>2</sup>  
Dr. Oscar Benet Garrabé<sup>1</sup>  
Dr. José M<sup>a</sup>. Arano Sesma<sup>2</sup>

Práctica Privada. Instituto Padrós<sup>1</sup>  
Práctica Privada. Institut Odontològic  
Integral de Barcelona<sup>2</sup>

### CORRESPONDENCIA

Dr. Alejandro Padrós Fradera  
Instituto Padrós  
Martí i Julià, 6-8  
08034 Barcelona

## DISCUSIÓN

Naturalmente para insertar un implante es imprescindible que exista hueso, pero ¿qué cantidad de hueso es necesaria?

La longitud del implante mínima imprescindible que se especula como necesaria para conseguir estabilidad y longevidad es, en principio, 7 mm que sería lógicamente la misma que de longitud ósea, lo cual puede ser discutible atendiendo a las variables omnipresentes en implantología como la dureza ósea, la carga soportada, la ferulización o no con otros implantes, etc.<sup>5-7</sup>. La anchura ósea conveniente está situada también en los 7 mm, lo que no es habitual encontrar en el paciente edéntulo. Este espacio es el resultante de la suma del diámetro de la cabeza del implante y el hueso periimplantario.

Los cuellos protésicos están normalmente alrededor de los 4'2 mm, aunque actualmente la tendencia de las casas comerciales es realizarlos más anchos, lo que nos agrava todavía más el problema de la falta de anchura ósea.

Si a las paredes óseas vestibular y lingual les conferimos un mínimo de 1'5 mm de grosor, obtenemos la nada despreciable cifra de 7'2 mm.

Realmente, si queremos hueso vital con cortical externa y aceptable vascularización en la esponjosa interna que suministre apoyo para los procesos biológicos óseos, el espacio de 1'5 mm no es ninguna lujuria; máxime si además exigimos un rico tejido conectivo que forme el sellado biológico periimplantario, con fibras paralelas al cuello del implante, con emergencia de este espacio óseo de 1'5 mm. Todo lo cual lo definimos como espacio biológico periimplantario.

## INDICACIONES, CONTRAINDICACIONES

Disponemos de diferentes técnicas de expansión crestal para conseguir mayor volumen óseo:

- Expansión crestal con osteotomos o expansores roscados
- Expansión con corticotomía crestal
- Expansión con corticotomía crestal y una o dos descargas laterales

Como norma general, se indica la técnica de

expansión crestal para aumentar la anchura de la cresta alveolar si esta es inferior a los 6 mm.

En maxilar superior, la técnica de expansión con osteotomos permite aumentar el volumen óseo en 4 mm<sup>8-13</sup>. Sin embargo, en la mandíbula esta ganancia ósea queda reducida a un máximo de 1,5 mm<sup>14</sup>. De la misma forma, los expansores roscados permiten conseguir los mismos resultados<sup>15,16</sup>. Este aumento de anchura servirá para conseguir volumen de hueso suficiente para el alojamiento del implante con mayor predictibilidad.

En muchas ocasiones las técnicas de expansión con osteotomos son insuficientes para conseguir un mínimo volumen de hueso receptor, por lo que

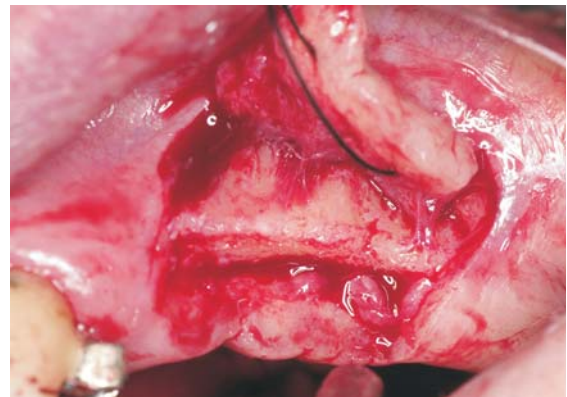


Figura 1. Desperiostización y elevación del colgajo, donde observamos la cresta ósea estrecha.

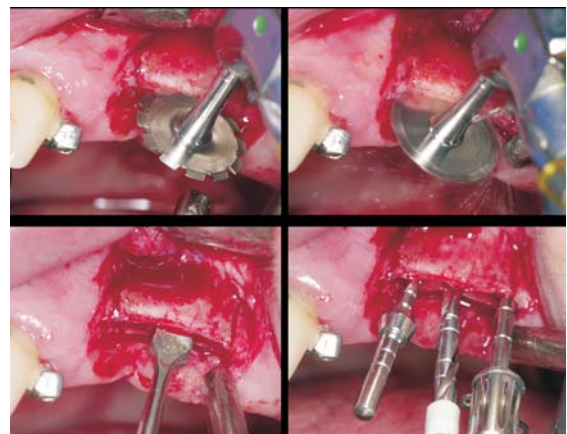


Figura 2. Pasamos el disco de 12 mm para hacer el corte crestal. Posteriormente con el cincel y el martillo de silicona separamos las dos tablas óseas. Luego pasamos la fresa blanca utilizando el paralizador para mantener las dos tablas óseas separadas.

en estos casos la utilización de corticotomías permite desplazar las corticales consiguiendo sustrato óseo suficiente para el alojamiento de los implantes. También permite corregir los defectos anatómicos vestibulares a modo de depresión que suelen acompañar a la cresta estrecha.

La reabsorción maxilar se caracteriza por ser centrípeta reduciéndose la cortical vestibular en gran medida, con lo cual en caso de colocar los implantes en el hueso maxilar residual nos encontramos ante una discrepancia importante si queremos que el encaje oclusal y el perfil de emergencia sea el adecuado<sup>17-20</sup>. Por lo tanto, nuestro compromiso profesional es colocar los implantes allí donde nos lo exige la estética y la función estando entonces indicado realizar una corticotomía crestal, con o sin descargas, generalmente combinada con una regeneración vestibular, para poder lateralizar el

eje implantario pero sin aumentar los grados de inclinación del mismo.

En general consideramos indicada la expansión sin corticotomías en los casos leves en que se precisa una ganancia media de 1 a 3 mm, con hueso no cortical, y formas triangulares. La expansión con corticotomías se puede realizar en aquellos casos en los que se precise un aumento de anchura ósea mayor, de tal manera que el aumento de neovascularización y sangrado provocado por el corte, beneficie a los procesos de neoformación ósea, aunque principalmente están indicadas en aquellos casos de crestas de 3 a 6 mm de anchura.

Hay situaciones que merecen especial atención y cuidado, no por estar la técnica contraindicada, sino por la dificultad de movilizar el fragmento desplazado sin perder la conexión ósea directa, estas son: Crestas maxilares con un reborde estrecho,

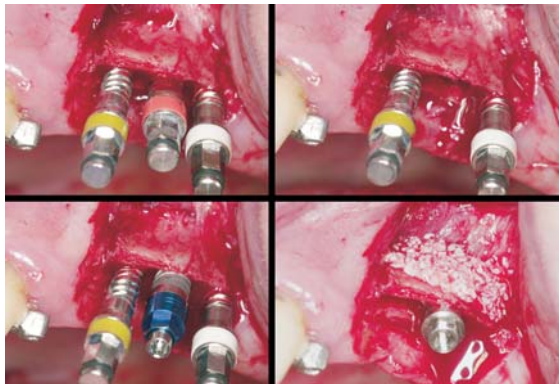


Figura 3. Pasamos los expansores blanco, amarillo y rojo. Esperamos a que el hueso ceda un poco e insertamos el implante.

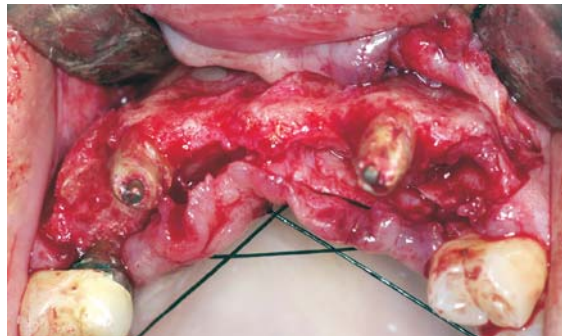

Figura 5. Elevamos el colgajo de espesor total y observamos la cresta tan estrecha con depresiones vestibulares que complican la corticotomía.

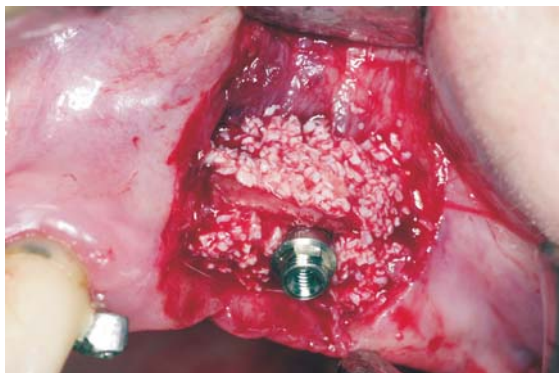


Figura 4. Procedemos a colocar el injerto óseo tanto dentro de las dos tablas óseas como por la superficie ósea vestibular.

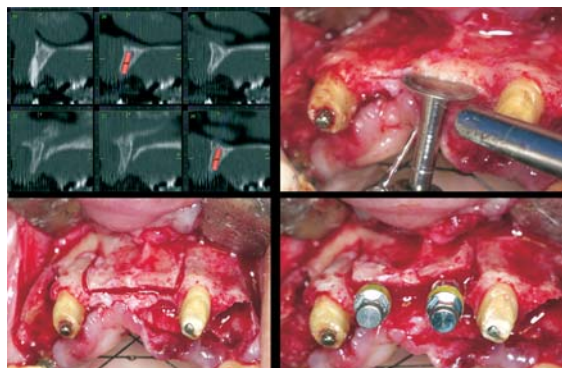


Figura 6. En el TAC observamos un perfil de cresta bastante rectangular. En la zona anterior realizamos corticotomía crestal y dos descargas laterales. Posteriormente procedemos a rosca los expansores.

un perfil rectangular, paredes paralelas que dificultan la separación del colgajo óseo, y con depresión vestibular en la parte apical del mismo, lo cual aumenta el riesgo de rotura y desprendimiento del fragmento óseo; crestas mandibulares estrechas, que suelen tener el perfil triangular y que por la gran corticalización de todo el colgajo óseo se vuelven quebradizas y poco elásticas.

### TÉCNICA

Es variable según las necesidades de expansión crestal. En los casos que sea necesario una expansión sin Corticotomía crestal, se realiza una incisión crestal ligeramente palatinizada, se desperiostiza a ambos lados de la misma hasta tener la cresta ósea al descubierto, si es conveniente puede realizarse otra incisión vestibular en la zona de mucosa no adherida para tener la zona vestibular ósea a la vista, y poder observar con esta técnica si la manipulación afecta la integridad de la cortical.

Se procede al fresado óseo, utilizando fresas de menor diámetro que el programado, pero hasta la longitud requerida para la colocación del implante y utilizando los expansores con rosca hasta obtener la dimensión del implante deseado.

En los casos que realicemos una Corticotomía crestal, podemos realizar la misma incisión y desperiostización pero más amplia para permitir el paso de los discos de corte óseo sin lesionar los tejidos blandos. Se insinúa el fresado óseo con la fresa lanceolada allí donde colocaremos los implantes. A continuación procedemos a marcar ligeramente la cresta con el disco de menor diámetro hasta obtener un surco de 0'3 mm de anchura y 1 mm de profundidad, sobrepasando los puntos marcados con la fresa lanceolada para la colocación de los implantes permitiendo así, según la elasticidad ósea, la separación de ambas tablas sin roturas. Posteriormente pasaremos progresivamente los discos de mayor diámetro. Todos los pasos deben realizarse con refrigeración suficiente, para evitar el calentamiento óseo y a velocidad de 20.000 r.p.m.

A continuación, colocaremos parcialmente los expansores roscados hasta conseguir una expansión parcial que mantendremos con los propios

expansores, o paralelizadores ya sea colocándolos en los incipientes alvéolos o en la propia cresta, para poder pasar la fresas helicoidal de menor diámetro (1'8 mm / 2'3 mm) hasta alcanzar la profundidad deseada, sin tocar en la medida de lo posible

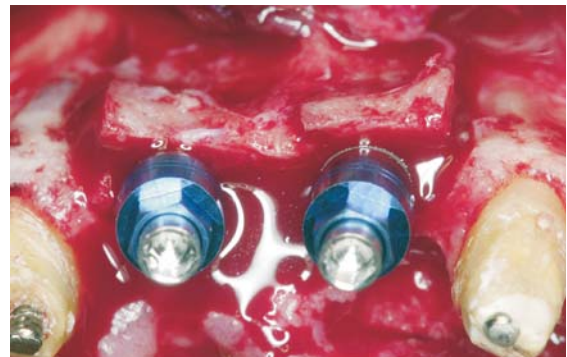

Figura 7. Detalle de los dos implantes ya colocados donde se observa como hemos conservado la anchura de las tablas óseas que permanecen intactas.

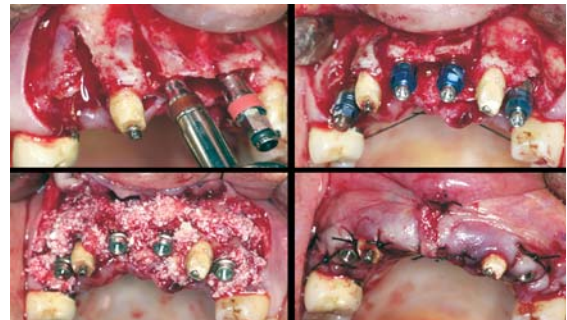


Figura 8. Observamos los 4 implantes ya colocados y el relleno con el injerto óseo. Finalmente procedemos a suturar después de haber realizado periostotomías para impedir tensiones en el tejido blando.

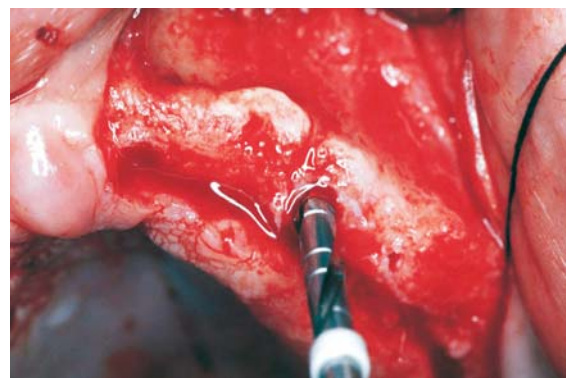


Figura 9. Fresa helicoidal de Ø 2'3 mm.

el interior de las dos paredes óseas en la zona crestal, lo que nos permitirá mantener el máximo grosor de pared ósea.

Una vez conseguido el eje y la longitud deseada, colocaremos los expansores con lentitud hasta llegar a la profundidad adecuada, dejando al hueso tiempo suficiente para que se adapte a la deformación en lugar de fracturarse. Acto seguido, retiraremos el expansor con menos tensión y lo sustituiremos por el implante seleccionado, y así sucesivamente.

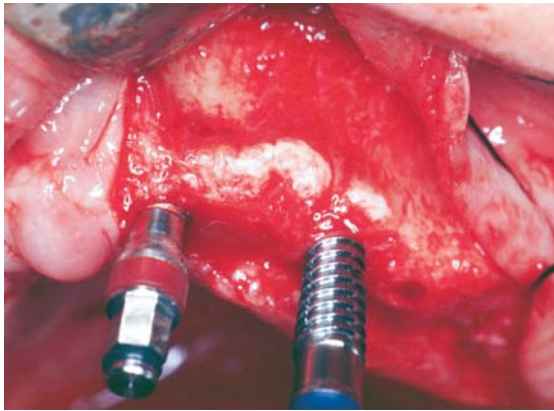


Figura 10. Expansores roscados para la colocación de implantes.

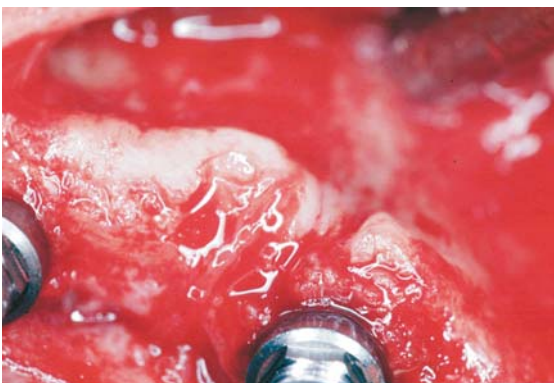


Figura 11. Después de colocado el implante, se aprecia la ganancia de volumen óseo con respecto a la visión de la fig. 9. Nótese el aumento de la cortical vestibular.

Cuando la elasticidad ósea no sea suficiente, o el espacio a expandir esté limitado, se procede como los casos anteriores a realizar una incisión crestal, en este caso más amplia, con dos incisiones laterales de descarga, de tal manera que sobrepasen la zona a expansionar en 6 mm y aparte de realizar el fresado crestal con discos se realizan uno o dos fresados o cortes transversales de descarga, que serán más largos cuanto más importante sea la expansión a realizar.

Estas corticotomías transversales de descarga han de tener una ligera inclinación que permita la vestibulización de la porción ósea y deben cruzarse con la corticotomía crestal, para que la abertura sea lo más suave y correcta posible. En los ángulos formados esta indicado utilizar cinceles de corte afilado y de una achura media de 3 mm (Partsch). A continuación, se utilizan los expansores roscados como en el caso precedente y se insertan los implantes.

## CONCLUSIÓN

Las técnicas de expansión se han convertido en una metódica habitual para el implantólogo cuidadoso y responsable, que quiere obtener la máxima longevidad posible para sus trabajos.

La técnica tiene poca morbilidad y excelentes resultados, aún para cirujanos poco diestros, lo que significa que es una buena técnica a recomendar.

En los últimos años hemos notado con satisfacción un incremento de publicaciones con técnicas de expansión, pero queremos hacer hincapié, que no consiste simplemente en colocar el implante en una cresta estrecha, sino en lograr que al final de la intervención, obtengamos 1'5 mm de cresta vascularizada a ambos lados del implante, y una anchura general de 7 mm, con lo que definimos como espacio biológico periimplantario óptimo. Si no, lo que probablemente estemos provocando sean futuras periimplantitis por necrosis ósea vascular.

## BIBLIOGRAFÍA

1. Lekholm U, Zarb GA. Patient selection and preparation. En: Branemark PI, Zarb GA, Albrektsson T. (eds.). *Tissue integrated prótesis: Osseointegration in Clinical Dentistry*. Chicago: Quintessence, 1985;199-209.
2. Tatum H. Maxillary and sinus implant reconstructions *Dent Clin Of North Am* 1986;30:207-29.
3. Scipioni A, Bruschi GB, Calesini G, Bruschi E, De Martino C. Bone regeneration in edentulous ridge expansion technique: histologic and ultrastructural study of 20 clinical cases. *Int J Periodontics Restorative Dent* 1999;19(3):269-77.
4. Simion M, Baldón M, Zaffe D. Elargissement du matériel osseux de l'arcade par implantation immédiate associée à un clivage de la crête et a la régénérations tissulaire guidée R. *Inter. Para-Dent Rest* 1992;6:463-73.
5. Albrektsson T, Bränemark PI, Hansson HA, Lindström J. Osseintegrated titanium implants. Requirements for ensuring a long-lasting direct bone anchorage in man. *Acta Orthop Scan* 1981;52:155-70.
6. Saadoun A, Le Gall M. Periodontal implications in implant treatment planning for aesthetic results. *Pract Periodontics Aesthet Dent* 1998;10(5):655-64.
7. *Osseointegrated implants*. Boca Raton, FL: CRC Press, 1990;1(2):36-6.
8. Summers RB. A new concept in maxillary implant surgery: the osteotome technique. *Compendium* 1994;15(2): 152, 154-6, 158 passim; quiz 162.
9. Bruschi GB, Scipioni A, Calesini G. The edentulous ridge expansion technique: a five years study. *Int J Period* 1994;14(5):451-9.
10. Anitua E. Ensanchamiento de cresta en el maxilar superior para la colocación de implantes: técnica de los osteotomos. *Actual Implantol* 1995;7:65-72.
11. Sola, Borrás J, Buelga M, Sada F, Sánchez M, Ibáñez F, Ballester JF. Expansión de la cresta en el maxilar superior: estudio realizado en 10 casos clínicos. *Rev Esp Odontostom de Implantes* 1997;3:117-26.
12. Faus V. Cresta ósea fina en maxilar superior. Técnica quirúrgica de dilatación ósea. *Rev Esp Odontostom de Implantes* 1994;4:195-202.
13. Duncan JC, Mikel Westwood R. Ridge widening for the thin maxilla: A clinical report. *J Oral Maxillofac implants Int* 1997;12:224-7.
14. Pedemonte E, Padrós A, Padullés E, Fernández O. *Técnica de expansión de la cresta estrecha en mandíbula con expansores roscados. A propósito de un caso*. Quintessence (ed. Esp.) 2003;16(7):58-65.
15. López J, Carrera C, Giménez MJ. Expansión ósea de los maxilares con tornillos de osteosíntesis. *Rev Esp Odontostom de Implantes* 1996;4:211-4.
16. López J, Giménez J, Carrera C, Carneado M: Colocación de implantes con tornillos de osteosíntesis. *Rev Esp Odontostom de Implantes* 1997;3:127-132.
17. Atwood DA. Reduction of residual ridges: a mayor oral disease entity. *J Prosthet Dent* 1971;29:266-79.
18. Gruber H, Solar P, Ulm C. Maxillomandibular Anatomy and Patters of resorption during atrophy. En: Watzek G. (ed) *Edosseous Implants: Scientific and clinical aspects*. Berlin: Quintessence, 1996;29-63.
19. Tallgren A. The continiung reduction of the residual alveolar ridges in complete denture wearers: A mixed longitudinal study covering 25 years. *J Prosthet Surg* 1972; 27: 120-32.
20. Cawood J.I. Howell A. A clasificación of the edentulous jaws. *Int Journal Oral Maxillofac Surg* 1988;17:232-6.